Mongolian gerbil *(Meriones unguiculatus)*: changes in metabolic rate and the response to norepinephrine. Comp. Biochem. Physiol. 63A, 169–175.
McNab, B. K. (1966): The metabolic rate of fossorial rodents: A study of convergence. Ecology 47, 712–733.
Morrison, P. R. (1960): Some interrelations between weight and hibernation function. In: Mammalian Hibernation. Ed. by C. P. Lyman and A. R. Dawe. Harvard: Bull. Mus. Comp. Zool.
Morrison, P. R.; Ryser, F. A. (1959): Body temperature in the white-footed mouse, *Peromyscus leucopus noveboracensis*. Physiol. Zool. 32, 90–103.
Morrison, P. R.; Ryser, F. A.; Dawe, A. R. (1959): Studies on the physiology of the masked shrew *Sorex cinereus*. Physiol. Zool. 32, 256–271.
Müller, E. F.; Kamau, J. M. Z.; Maloiy, G. M. O. (1979): O_2-uptake, thermoregulation and heart rate in the springhare *(Pedetes capensis)*. J. Comp. Physiol. B 133, 187–191.
Müller, E. F.; Rost, H. (1983): Respiratory frequency, total evaporative water loss and heart rate in the kinkajou (*Potos flavus* Schreber). Z. Säugetierkunde 48, 217–226.
Osborn, D. J.; Helmy, I. (1980): The contemporary land mammals of Egypt (including Sinai). Fieldiana Zool. New Ser. no. 5.
Robinson, P. F. (1959): Metabolism of the gerbil, *Meriones unguiculatus*. Science 130, 502–503.
Robinson, P. F.; Henrickson, R. V. (1961): Metabolism of *Gerbillus pyramidum*. Nature 190, 637–638.
Schmidt-Nielsen, K. (1964): Desert animals. Physiological problems of heat and water. Oxford: Clarendon Press.
Shkolnik, A.; Borut, A. (1969): Temperature and water relations in two species of spiny mice *(Acomys)*. J. Mammalogy 50, 245–255.
Soppa, D. (1982): Physiologisch-ökologische Untersuchungen am Wieselmeerschweinchen (*Galea musteloides* Meyen, 1833). Staatsexamensarbeit, Tübingen.
Sumner, F. B. (1913): The effects of atmospheric temperature upon the temperatures of mice. J. Exp. Zool. 15, 315–377.
Uhlig, A. (1982): Untersuchungen über den Wasserhaushalt und die Temperaturregulation des afrikanischen Hamsters *Saccostomus campestris* Peters (1846). Dissertation, Tübingen.
Weiner, J.; Gorecki, A. (1981): Standard metabolic rate and thermoregulation in five species of Mongolian small mammals. J. Comp. Physiol. B 145, 127–132.
Welch, W. R. (1980): Evaporative water loss from endotherms in thermally and hygrically complex environments: An empirical approach for interspecific comparisons. J. Comp. Physiol. B 139, 135–143.

Anschrift des Verfassers: Dr. Ewald Müller, Institut für Biologie III, Abt. Physiologische Ökologie, Universität Tübingen, Auf der Morgenstelle 28, D-7400 Tübingen 1

Knorpelstrukturen im Vorderkopf des Pottwals *Physeter macrocephalus*

Von G. Behrmann und M. Klima

Institut für Meeresforschung, Abt. Nordseemuseum, Bremerhaven, und Zentrum der Morphologie der Universität Frankfurt am Main

Eingang des Ms. 24. 4. 1985

Abstract

Cartilaginous structures in the forehead of the sperm whale Physeter macrocephalus

Although the anatomy of the sperm whale head was intensively studied, no skeletal parts within the soft tissues of the big forehead are mentioned in the literature as yet. Nevertheless, the appearing of a cartilaginous rudiment extending diagonally through the whole soft parts in the head of sperm whale embryos leads to the supposition that the remnants of this embryonic element (tectum nasi with cupulae nasi anteriores) may also occur in the adults. In fact, we have found such a skeletal structure in

U.S. Copyright Clearance Center Code Statement: 0044-3468/85/5006-0347 $ 02.50/0
Z. Säugetierkunde 50 (1985) 347–356
© 1985 Verlag Paul Parey, Hamburg und Berlin
ISSN 0044-3468 / InterCode: ZSAEA 7

an adult male sperm whale of 18 m length and 57 metric tons weight, stranded at 20th November 1984 in the outer Weser Estuary (position 53° 45.6′ M. 8° 19.0′ E). The mentioned skeletal structure consists of a slender cartilaginous bar (tectum nasi) extending from the bony nasal cavity in the bottom of the skull to the uppermost end of the head. It is accompanying the left naris through the whole soft forehead up to the blowhole which is surrounded with a ring of cartilaginous plates (cupula nasi anterior sinistra).

Einleitung

Am 20. November strandete bei ablaufendem Wasser im Weserarm Tegeler Rinne, bei der Position 52° 45′6 N und 8° 19′ E, ein ausgewachsener männlicher Pottwal. Da bei der Größe des Tieres eine Gefahr für die Schiffahrt bestand, beauftragte das Wasser- und Schiffahrtsamt Bremerhaven den Rettungskreuzer H. H. Meier mit der Bergung. Gegen 19.00 Uhr am gleichen Tage wurde der Pottwal mit Hilfe eines 100-Tonnen-Krans auf die Kaje am Institut für Meeresforschung gelegt. Bei dieser Aktion konnte das Gewicht des Wales über die ausfahrbaren Gegengewichte ermittelt werden; es betrug etwa 57 Tonnen. Die Messungen ergaben eine Länge von 18 Metern. Die Schwanzfluke war 4 m breit. Durch das Auszählen der Zahnringe errechneten wir ein Alter von 27 Jahren.

Da wir schon bei unseren früheren Untersuchungen des Pottwalkopfes (Behrmann 1984; Klima 1984, 1986; Klima et al. 1986) einige ungewöhnliche Nasenstrukturen bei den Embryonen und Feten gefunden haben, die bisher noch bei keinem anderen Zahnwal gefunden worden sind (Boenninghaus 1903; De Burlet 1913a, 1913b, 1914, 1916; Schreiber 1916; De Beer 1937; Eales 1950; Klima und van Bree 1984, 1985), haben wir der Nase des adulten Pottwals besondere Aufmerksamkeit gewidmet. Grundsätzlich ging es um die Frage, ob und in welcher Form die Reste der embryonalen knorpeligen Nasenkapsel auch beim erwachsenen Pottwal vorhanden sind.

Methode

Die schnell fortschreitende Autolyse (am 21. 11. 1984 wurden im Körper 45 °C gemessen!) ließ uns nur wenig Zeit für anatomische Untersuchungen, so daß wir uns auf wenige Gebiete beschränken mußten. Bei dem auf der rechten Seite liegenden Kopf wurde zunächst von oben herab die Haut mit dem Speck entfernt, wobei die Nasenöffnung ausgespart wurde. Nachdem die freiliegenden Muskeln fotografiert und gezeichnet worden sind, begannen wir von der Nasenspitze her in den Kopf einzudringen. Zunächst wurde die das Nasenloch umgebende Muskulatur entfernt und der das Nasenloch umgebende Knorpel soweit wie möglich freigelegt. Danach wurde in größeren Querschnitten der Verlauf der Nasenröhren und der anliegenden Strukturen bis zur Schädelbasis verfolgt. Von den knorpeligen Strukturen sind Gewebsproben entnommen worden für spätere histologische Untersuchungen. Anschließend ist der abgefleischte Schädel zum osteologischen Präparat verarbeitet worden (Behrmann 1985).

Ergebnisse

Während der embryonalen Entwicklung ähnelt die knorpelige Nasenkapsel des Pottwals zunächst dem allgemeinen Grundmodell der Nasenkapsel aller Zahnwale (Abb. 1A). Die Nasenscheidewand (Septum nasi) bildet eine hohe, annähernd dreieckige Platte, deren vordere Kante steil nach unten abfällt. Die Elemente des ursprünglichen Nasenbodens (Solum nasi) haben ihre Verbindung mit der Nasenscheidewand verloren und verlagerten sich nach oben. Die Seitenwand (Paries nasi) mit dem Nasendach (Tectum nasi) sind zu einem zusammengedrungenen Wulst verschmolzen, der links und rechts von der hinteren oberen Kante der Nasenscheidewand nach unten abbiegt.

Im weiteren Ablauf der Morphogenese weicht jedoch der embryonale knorpelige Nasenschädel des Pottwals sehr stark von dem der übrigen Zahnwale ab (Abb. 1B, 1C, 2). Aus der vorderen Kante der Nasenscheidewand erheben sich zwei mächtige Vorsprünge.

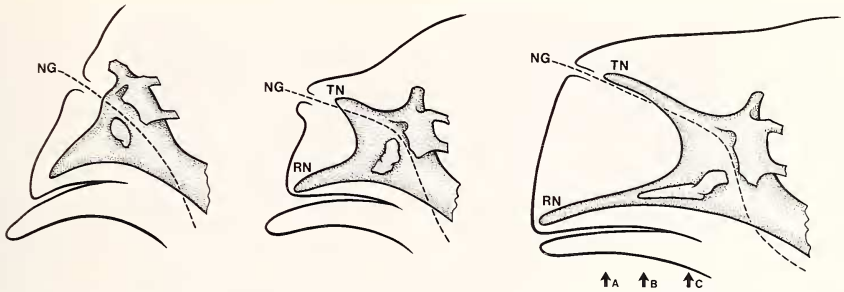

Abb. 1. Veränderung der Kopfform des Pottwals im Zusammenhang mit der Entwicklung des embryonalen knorpeligen Nasenschädels bei drei Embryonalstadien in der Größenordnung von 40, 90 und 170 mm Körperlänge. Zu beachten ist die ungewöhnliche Entfaltung des Nasendachs (Tectum nasi – TN) als Leitstruktur für die Nasengänge (NG) und als Schrittmacher für die typische Vorwölbung des Pottwalkopfes. Das lange knorpelige Rostrum nasi (RN) wird später von knöchernen Elementen umhüllt und in den Oberkiefer einbezogen. Das Nasendach dagegen wird von keinen knöchernen Elementen begleitet. Es bleibt als schmaler isolierter Knorpelstab auch beim adulten Pottwal erhalten. (Zeichnung: H. Schneeberger, Frankfurt/M.)

Der untere läuft als Fortsetzung der unteren Kante des Septum nasi fast waagerecht nach vorn. Er entspricht dem Rostrum nasi, ist aber viel länger und schmaler, als bei vergleichbaren Stadien anderer Zahnwale.

Der obere Vorsprung erhebt sich aus der Stelle, wo sich das Vorderende des Nasendachs (Tectum nasi) befindet. Zusammen mit den verformten Anlagen der beiden Nasenkuppeln (Cupulae nasi anteriores), von denen später die rechte zurückgebildet wird, breitet sich das Material des Tectum nasi schräg nach vorn oben aus. Die Strukturen bilden in ihrer Gesamtheit einen langen knorpeligen Stab, de sich diagonal durch den ganzen weichen Vorderkopf erstreckt. Dieser knorpelige Stab ist der maßgebende Wachstumfaktor, der den ganzen Vorderkopf in die Höhe und Länge treibt und somit für die Entstehung und Ausformung des typischen riesigen Pottwalkopfes schon während der embryonalen Zeit verantwortlich wird. Er dient gleichzeitig als Stütze der Nasengänge, wobei während der embryonalen Entwicklung eine zunehmende Bindung zwischen ihm und dem linken Nasengang zu beobachten ist (Abb. 1B, 1C, 2).

Aufgrund dieser embryonalen Befunde haben wir auch bei dem von uns untersuchten Pottwalbullen nach den entsprechenden Knorpelstrukturen gesucht.

Der untere Vorsprung der embryonalen Nasenscheidewand, das Rostrum nasi, ist erhalten als ein massiver Knorpelstab, der sich an der Skelettbildung des Oberkiefers beteiligt. Der Knorpel erstreckt sich von der knöchernen Trennwand zwischen den beiden Nasengängen der Schädelbasis bis weit nach vorn zu der Oberkieferspitze. Er liegt mehr oder weniger symmetrisch in der Medianebene, eingebettet zwischen den knöchernen Teilen des Oberkiefers. Lateral von ihm, links und rechts, liegen die beiden Praemaxillaria, ventral und kaudal der Vomer.

Den oberen Vorsprung der embryonalen Nasenscheidewand, des Tectum nasi, haben wir ebenfalls als erhaltene Knorpelstruktur feststellen können. Dieser Knorpel ist allerdings nicht so massiv, wie das knorpelige Rostrum. Das Tectum bildet eine schmale, von lateral her abgeflachte Leiste, die sich diagonal durch den ganzen weichen Vorderkopf erstreckt (Abb. 3, 4). Sie zeigt die gleichen topographischen Verhältnisse, die wir bei den Embryonen und Feten festgestellt haben. Kaudal heftet sich das Tectum an die knöcherne Scheidewand zwischen den beiden Nasengängen. Die knöchernen Nasengänge des Pottwalschädels sind ungleich groß: der linke ist viel größer als der rechte. Sie liegen asymmetrisch: der linke ist sehr stark nach lateral verlagert. Dadurch bekommt auch die knöcherne Scheidewand eine ausgeprägte Asymmetrie (Abb. 5). Ihr unterer, rostraler Teil,

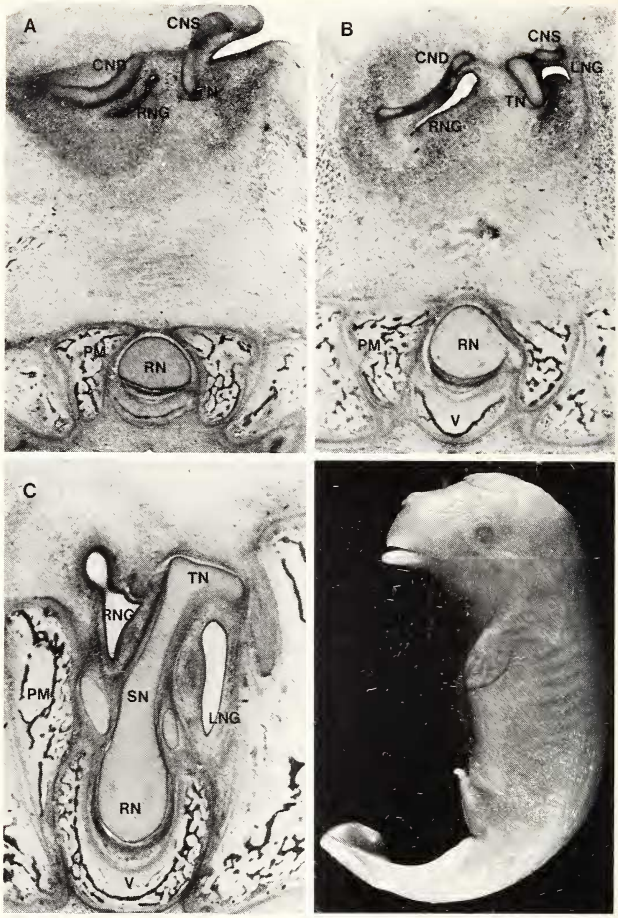

Abb. 2. Physeter macrocephalus, Embryo von 150 mm Körperlänge, Querschnitte in der Ebene der Nasenöffnung (A), etwa durch die Mitte (B) und durch die Basis (C) des oberen Vorderkopfes. Die Lage der Schnittebenen wird aus der Abbildung 1C ersichtlich. CND: Cupula nasi anterior dextra; CNS: Cupula nasi anterior sinistra; LNG: linker Nasengang; NO: Nasenöffnung; PM: Praemaxillare; RN: Rostrum nasi; RNG: rechter Nasengang; SN: Septum nasi; TN: Tectum nasi; V: Vomer. Material: Petra Deimer, Hamburg; Fotos: Monika Dehio-Seel (histologische Schnitte) und Jörg Herforth (Embryo), Frankfurt/M.

wird vom Vomer gebildet, der an dieser Stelle leicht nach links abbiegt. Zum oberen Vomerrand schließt sich der obere, kaudale Teil der Nasenscheidewand an. Dieser wird vom stark verformten Ethmoidale (wahrscheinlich nur vom Mesethmoid) gebildet, das weit nach links abbiegt und in einem geschwungenen Bogen seine Orientierung von vertikal nach horizontal ändert. Dadurch entsteht eine muschelartige Überdachung des linken Nasengangs. Die vordere Kante dieser Überdachung zeigt unregelmäßig geformtes rauhes Oberflächenrelief, das als Anheftungsstelle für das knorpelige Tectum dient (Abb. 5B). Dementsprechend überspannt hier auch das knorpelige Tectum den linken knöchernen Nasengang. Der Knorpel hat hier eine Breite von 45 cm und ist bis zu 35 mm dick. Das Tectum begleitet dann den aufsteigenden weichen Nasengang der linken Seite nach rostral. Dabei verlagert es seine ursprünglich horizontale Lage immer mehr in die senkrechte. Etwa in der Mitte des Kopfes verläuft das Tectum schon fast senkrecht im geringem Abstand

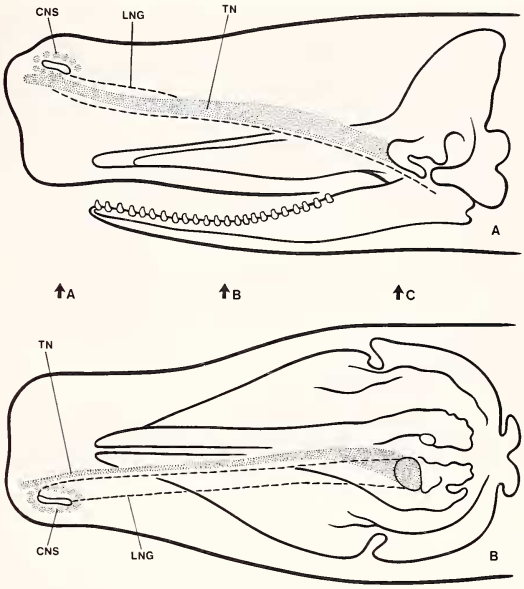

Abb. 3. Schematische Darstellung des Kopfes vom adulten Pottwal von der Seite (A) und von oben (B). Aus dem knöchernen Schädel ragt nach vorn ein Knorpelstab, der diagonal durch den ganzen weichen Vorderkopf zieht und einem Überrest des embryonalen knorpeligen Nasendachs (Tectum nasi – TN) entspricht. Er begleitet den linken Nasengang (LNG) seiner ganzen Länge nach bis zur Nasenöffnung (NO), die ebenfalls vom Knorpel umrandet wird (Reste der embryonalen Cupula nasi anterior sinistra – CNS). Die Darstellung ist stark schematisiert; der rechte Nasengang sowie die Luftsäcke sind nicht eingezeichnet. (Zeichnung: H. Schneeberger, Frankfurt/M.)

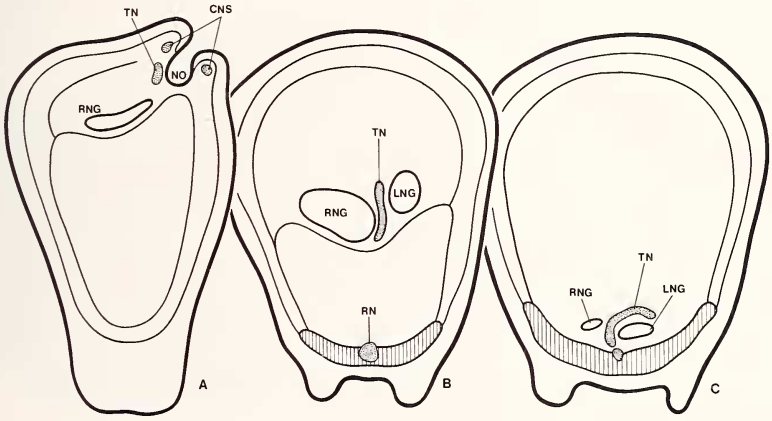

Abb. 4. Schematisierte Querschnitte durch den Vorderkopf des adulten Pottwals. Die Lage der Schnittebenen (A, B, C) wird aus der Abb. 3 ersichtlich. Dargestellt ist die Nasenöffnung (NO) und der Verlauf des linken (LNG) und des rechten Nasengangs (RNG) im Zusammenhang mit den Knorpelstrukturen des Tectum nasi (TN), der Cupula nasi anterior sinistra (CNS) und des Rostrum nasi (RN). (Zeichnung: H. Schneeberger, Frankfurt/M.)

vom linken Nasengang. Hier ist der Knorpel 32 cm hoch und 18 mm dick. Zum Nasenloch hin verjüngt sich der Knorpel immer mehr. An der Nasenspitze ist er nur noch 10 cm hoch und 5 bis 8 mm dick. Die Gesamtlänge des knorpeligen Tectum von der Schädelbasis bis zur Nasenspitze beträgt etwa 5 m. Seine Lage zeigt deutliche Asymmetrie. Als Begleitstruktur des linken Nasengangs weicht das Tectum zusammen mit ihm stark nach links ab, vor allem sein rostrales Ende. Der Knorpel zieht durch den Vorderkopf völlig isoliert, ohne Begleitung von irgendwelchen knöchernen Strukturen.

Die linke embryonale Nasenkuppel, die Cupula nasi anterior sinistra, bleibt erhalten in Form von mehreren massiven Knorpelstücken, die zusammen eine ringförige Umrandung

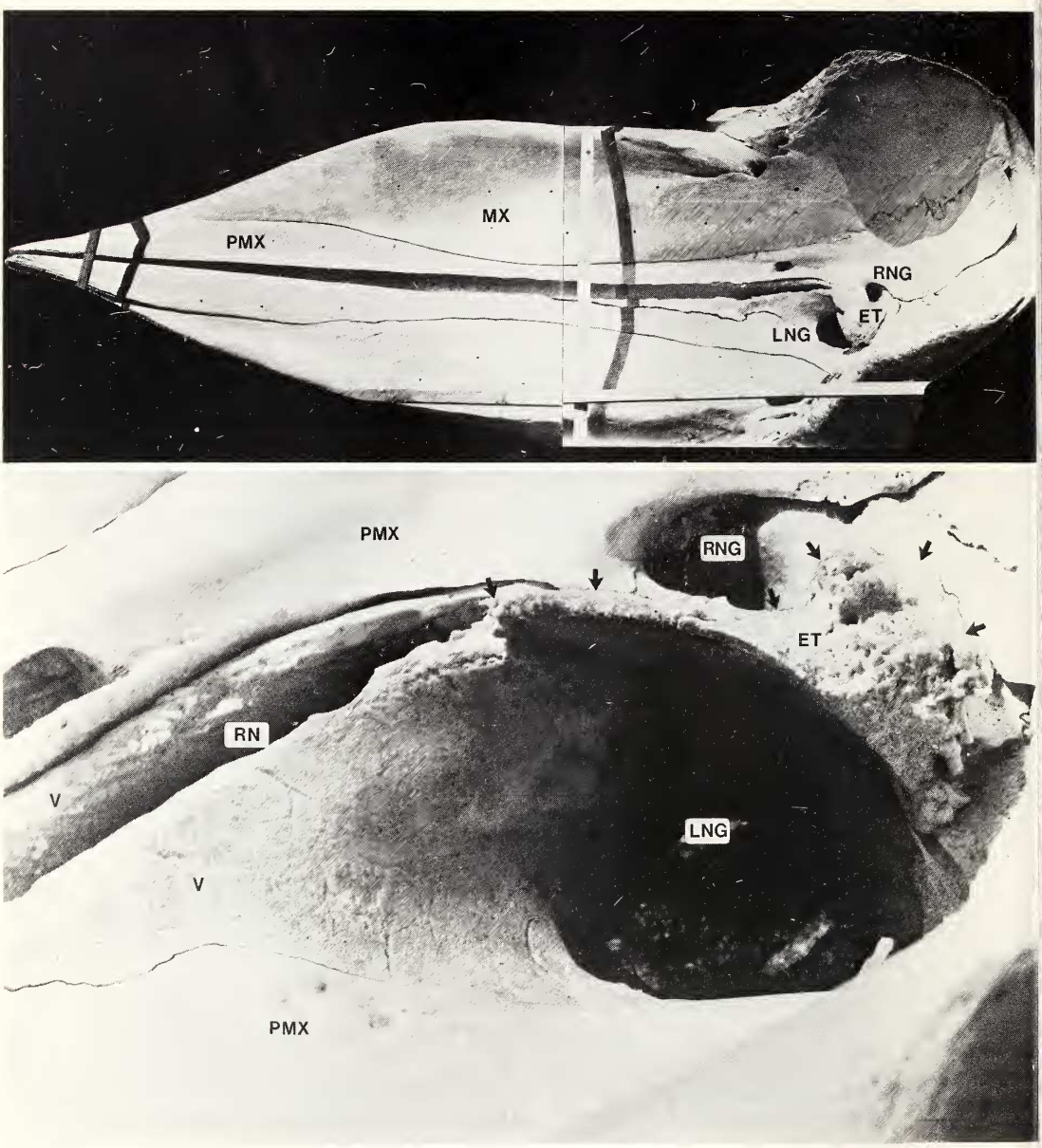

Abb. 5. Der knöcherne Schädel vom adulten Pottwal. Oben die Gesamtansicht etwas schräg von oben lateral (A), unten die Detailansicht der knöchernen Scheidewand zwischen den beiden Nasengängen schräg von vorn-oben lateral (B). Zu beachten ist der asymmetrisch nach links orientierte durchgehende Bogen vom Vomer (V) zum Ethmoidale (ET), so wie die rauhe und poröse Oberfläche der vorderen Ethmoidkante (Pfeile), die als Anheftungsfläche für das knorpelige Tectum nasi dient. Die Aufnahme entstand während der Präparierarbeiten, daher sind Holzstäbe und ihre Schatten sichtbar. ET: Ethmoidale; LNG: linker Nasengang; MX: Maxillare; PMX: Praemaxillare; RN: Rinne für das knorpelige Rostrum nasi; RNG: rechter Nasengang; V: Vomer

der linken Nasenöffnung bilden. Der Durchmesser des gesamten Knorpelrings beträgt etwa 80 cm, die einzelnen Knorpelstücke sind bis 20 cm groß. Die Knorpeln sind eingelagert in dicken bindegewebigen Polstern, mit denen zusammen sie die Ursprungsfläche für die Muskulatur der Nasenöffnung bilden. Im Gegensatz zu den übrigen Zahnwalen liegt die Nasenöffnung beim Pottwal nicht am Scheitelpol des Schädels, sondern an der oberen Spitze des riesigen bugförmigen Vorderkopfes, der das bekannte Spermacetiorgan beinhaltet. Die beiden, sehr langen Nasengänge, asymmetrisch und ungleich groß, ziehen in unterschiedlichen Höhen schräg durch das Walratgewebe des Spermacetiorgans. Nur der linke Nasengang dient der direkten Luftversorgung und mündet an der Oberfläche als Nasenöffnung. Der rechte, etwas umgewandelte Nasengang, hat keine direkte Beziehung zur Nasenöffnung. Die in den frühen embryonalen Stadien noch vorhandene rechte Nasenkuppel, Cupula nasi anterior dextra, ist beim adulten Pottwal nicht mehr vorhanden.

Diskussion

Über das Vorkommen eines relativ großen knorpeligen Rostrum nasi beim Pottwal sind wir schon lange und aus mehreren Quellen unterrichtet. An mazerierten Schädeln sieht man zwischen den beiden Praemaxillaria, an der Stelle, wo sich der Knorpel befand, eine breite Lücke. Nur in wenigen Sammlungen gibt es Pottwalschädel mit erhaltenem Knorpelmaterial des Rostrum, so z. B. im British Museum, Natural History, London (Arvy und Pilleri 1983). Bei fast allen untersuchten Zahnwalen ist das knorpelige Rostrum sehr groß, verglichen mit den meisten Landsäugern. Es hat offensichtlich die Aufgabe, während der embryonalen Entwicklung das Wachstum und die Formbildung des Kopfes einzuleiten, noch bevor die knöchernen Elemente erscheinen (Klima und van Bree 1985). Auch beim Pottwal sollte das Rostrum die Wachstumsprozesse während der Embryonalzeit maßgebend beeinflussen (Klima et al. 1986). Bei adulten Zahnwalen könnte das Knorpelgewebe des Rostrum durch seine ausgezeichneten schalleitenden Eigenschaften im Dienste des Echolotsystems stehen (Pilleri et al. 1983; Purves und Pilleri 1983). In der Literatur wird das knorpelige Rostrum nasi der Zahnwale sehr unterschiedlich genannt: cartilago nasalis (Kuzmin 1976), cartilaginous vomer (Clarke 1967a), vomerine cartilago, rostrum (Pilleri et al. 1983) etc.

Die von uns beschriebenen knorpeligen Strukturen des Tectum nasi und der Cupula nasi anterior sind in der Literatur bisher noch nicht erwähnt worden. Keiner der Autoren, die den Pottwalkopf untersucht haben (Pouchet und Beauregard 1885, 1889; Beddard 1915, 1919; Raven und Gregory 1933; Schenkkan und Purves 1973; Kuzmin 1976; Clarke 1978a, 1978b, 1979a, 1979b) hat je einen Knorpel in den sogenannten weichen Teilen des riesigen Vorderkopfes gefunden. Weder in der Literatur, die sich mit dem Pottwal speziell befaßt (Matthews 1938; Berzin 1971; Norris und Harvey 1972; Arvy und Pilleri 1983), noch in den wichtigsten Standardwerken über Wale (Kükenthal 1983; Kellogg 1928; Slijper 1936, 1962; Walker 1964; Watson 1981 u. a.) findet man Hinweise auf das Vorhandensein von Knorpelgewebe im Vorderkopf des Pottwals. Nur bei wenigen untersuchten Feten sind in diesem Zusammenhang einige Knorpelstrukturen erwähnt worden, allerdings nur ungenau und ohne begründete morphologische Zuordnung. So erwähnen Schenkkan und Purves (1973), daß es bei der stammesgeschichtlichen Entstehung des Spermacetiorgans einen hypothetischen Vorläufer des Pottwals geben könne, bei dem die ursprüngliche Anlage des Spermacetiorgans rechts von dem knorpeligen Septum liegen müsse. In einer stark schematisierten Abbildung sind dann die Umrisse dieses Knorpels eingezeichnet und auch die Struktur, die in der gleichen Zeichnung im vereinfachten Querschnitt des fetalen Pottwalkopfes eingezeichnet ist, dürfte diesem Knorpel entsprechen. Clarke (1978a) erwähnt einen „knorpeligen Vomer", den er bei einem Fetus in der Ebene des Nasofrontalsacks, also ziemlich weit kaudal, unmittelbar vor

dem knöchernen Hirnschädel gefunden hat. Im rostralen Teil des fetalen Kopfes hat er jedoch keinen Knorpel beobachtet. Auch bei seinen Untersuchungen am Kopf des ausgewachsenen Pottwals, den gründlichsten, die in dieser Hinsicht bisher veröffentlicht wurden, fand Clarke (1978a, 1978b, 1979a, 1979b) im Vorderkopf des Pottwals keine knorpeligen Strukturen. Er spricht lediglich von „the tough fibrous lining of the narrow left passage" (Clarke 1978b).

Das Vorkommen des stark entwickelten knorpeligen Tectum nasi beim Pottwal steht zweifellos in funktionellem Zusammenhang mit der Entfaltung des Spermacetiorgans. Obwohl man in der „Melone" anderer Zahnwale ein analoges Organ sehen kann (Howell 1930; Huber 1934; Slijper 1962; Schenkkan 1973; Mead 1975), stellt dennoch der Aufbau des Spermacetiorgans beim Pottwal eine einmalige anatomische Erscheinung dar. Daß die knorpelige Anlage des Tectum während der Embryonalzeit eine wichtige Rolle bei der Formbildung und beim Wachstum des riesigen Pottwalkopfes spielt, haben wir schon erwähnt und an einer anderen Stelle ausführlich begründet (Dehio und Deimer 1984; Klima et al. 1986). Das Verbleiben dieser embryonalen Struktur auch beim adulten Pottwal muß ebenfalls eine funktionelle Bedeutung haben. Wir sehen sie darin, daß das relativ harte und dennoch elastische Gewebe des Knorpels, als einzige feste Struktur des riesigen „weichen" Vorderkopfes, den Nasegängen eine wirksame Stütze bietet. Die enge Bindung des Knorpels an den linken Nasengang, der im Gegensatz zu dem umgewandelten Nasengang der rechten Seite, einen direkten Luftweg zur Versorgung der Lunge bildet, deutet darauf hin, daß diese Verbindung für die Erhaltung der respiratorischen Funktion sorgt. Das Lumen des Nasengangs kann durch diese Verbindung eine größere Stabilität erreichen. Gleichzeitig bietet der Knorpel eine feste Ursprungsfläche für die kompliziert aufgebaute Muskulatur des Nasengangsystems. Wir hoffen durch histologische Analyse des Knorpelgewebes wie auch durch Untersuchungen der Muskulatur diese Problematik genauer zu klären.

Danksagung

Der embryonale Teil unserer Untersuchungen ist am Material aus der Sammlung von Frau Petra Deimer, Hamburg, durchgeführt worden. Frau Monika Dehio-Seel, Frankfurt am Main, stellte uns einige Ergebnisse aus ihrer bisher unveröffentlichten Doktorarbeit zur Verfügung. Beiden genannten Damen sprechen wir an dieser Stelle unseren herzlichen Dank aus.

Zusammenfassung

Der embryonale knorpelige Nasenschädel des Pottwals weicht stark von dem der übrigen Zahnwale ab. Das Nasendach (Tectum nasi mit Cupulae nasi anteriores), welches bei allen bisher untersuchten Zahnwalen fast vollständig reduziert ist, erreicht beim Pottwalembryo eine außerordentlich große Entfaltung. Es bildet einen langen knorpeligen Stab, der sich in diagonaler Orientierung durch den ganzen weichen Vorderkopf erstreckt. Offenbar schon während der frühen embryonalen und fetalen Entwicklungsphase ist dieser Knorpel für das Längen- und Höhenwachstum des Vorderkopfes von entscheidender Bedeutung und trägt damit maßgeblich zur späteren Ausformung des charakteristischen, riesigen Pottwalkopfes bei. Da der genannte Knorpel von der frühen Ontogenese bis in größere Fetalstadien nachgewiesen werden konnte, lag die Vermutung nahe, daß auch beim adulten Pottwal zumindest Überreste davon nachweisbar sein müßten. Dies bestätigte sich bei der Untersuchung eines 18 m langen und 57 Tonnen schweren Pottwalbullen, der am 20. November 1984 in der Weser (Position 53° 45′ 6 N und 8° 19′ E) strandete. Die erwähnte Struktur (Tectum nasi) zieht als schmale Knorpelleiste vom Boden des knöchernen Nasenschädels diagonal durch den ganzen weichen Vorderkopf. Sie begleitet den linken Nasengang bis zu der Nasenöffnung an der Spitze des Vorderkopfes oben links. Die Nasenöffnung ist von einem Ring von Knorpelplatten umgeben (Capula nasi anterior sinistra). Unseres Wissens sind diese Strukturen bisher noch nicht beschrieben worden.

Literatur

Arvy, L.; Pilleri, G. (1983): Le cachalot: *Physeter macrocephalus* (Linné, 1758). In: Quatre cents ans d'observations sur l'hyperoodon, le cachalot et l'orque. Investig. Cetacea **15** (Suppl.), 81–191.

Beddard, F. E. (1915): Contributions to the knowledge of the anatomy of the sperm whale *(Physeter macrocephalus)* based upon the examination of a young foetus. Ann. Durban Mus. **1**, 107–124.

— (1919): Further contributions to the anatomy of the sperm whale *(Physeter macrocephalus)* based upon an examination of two additional foetus. Ann. Durban Mus. **2**, 129–148.

Behrmann, G. (1984): Beitrag zur funktionellen Anatomie des Nasen-Rachenraumes beim Pottwal, *Physter macrocephalus* Linné 1758. Veröff. Inst. Meeresforsch. Bremerhaven **20**, 63–74.

— (1985): Kurzer Vorbericht über den in Bremerhaven angelandeten Pottwal, *Physeter macrocephalus* Linné 1758. Der Präparator **31**, 59–62.

Berzin, A. A. (1971): The sperm whale. Israel program for scientific translations, Jerusalem 1972 (Transl. by E. Hoz and Z. Blake).

Boenninghaus, G. (1903): Der Rachen von *Phocaena communis* LESS. Zool. Jb. Anat. **17**, 1–98.

Clarke, M. R. (1978a): Structure and proportions of the spermaceti organ in the sperm whale. J. mar. biol. Ass., U. K. **58**, 1–17.

— (1978b): Buoyancy control as a function of the spermaceti organ in the sperm whale. J. mar. biol. Ass., U. K. **58**, 27–71.

— (1979a): The head of the sperm whale. Scientific American **240**, 106–117.

— (1979b): Der Kopf des Pottwals. Spektrum der Wissenschaft 21–28 (Übersetzt von I. Horn).

de Beer, G. R. (1937): The development of the vertebrate skull. Oxford: Clarendon Press.

de Burlet, H. M. (1913a): Zur Entwicklungsgeschichte des Walschädels. I. Über das Primordialcranium eines Embryo von *Phocaena communis*. Morph. Jb. **45**, 523–556.

— (1913b): Zur Entwicklungsgeschichte des Walschädels. II. Das Primordialcranium eines Embryo von *Phocaena communis* von 92 mm. Morph. Jb. **47**, 645–676.

— (1914): Zur Entwicklungsgeschichte des Walschädels. IV. Über das Primordialcranium eines Embryo von *Lagenorhynchus albirostris*. Morph. Jb. **49**, 393–406.

— (1916): Zur Entwicklungsgeschichte des Walschädels. V. Zusammenfassung des über den Knorpelschädel der Wale Mitgeteilten. Morph. Jb. **50**, 1–18.

Dehio, M.; Deimer, P. (1984): Entwicklung des hochspezialisierten Nasenschädels beim Pottwal *(Physeter macrocephalus)*. 58. Hauptvers. Dt. Ges. Säugetierkunde (Kurzfassungen) p. 8.

Eales, N. B. (1950): The skull of the foetal narwhal *Monodon monoceros* L. Phil. Trans. Roy. Soc. London **235** (B 621), 1–33.

Howell, A. B. (1930): Aquatic mammals: Their adaptations to life in the water. Baltimore: Charles C. Thomas.

Huber, E. (1934): Anatomical notes on Pinnipedia and Cetacea. In: Marine mammals by E. L. Packard, R. Kellogg and E. Huber. Washington, Carnegie Inst., Contrib. Paleontology **447**, 105–136.

Kellogg, R. (1928): The history of whales – their adaptation to life in the water. Q. Rev. Biol. **3**, 29–76; 174–208.

Klima, M. (1984): Morphogenese des Nasenschädels bei den Zahnwalen (Odontoceti). Acta anatomica 7. Europ. Anat. Kongr., **120**, 38–39.

— (1986): Morphogenesis of the nasal skull structures in toothed whales (Odontoceti). Acta anatomica (im Druck).

Klima, M.; Seel, M.; Deimer, P. (1986): Die Entwicklung des hochspezialisierten Nasenschädels von Pottwal *(Physeter macrocephalus)*. Morph. Jb. (im Druck).

Klima, M.; van Bree, P. J. H. (1984): Vom ursprünglichen Bauplan des Nasenschädels der Landsäuger zur umgewandelten Nase der Zahnwale. 58. Hauptvers. Dt. Ges. Säugetierkunde (Kurzfassungen) pp. 27–29.

Klima, M.; van Bree, P. J. H. (1985): Überzählige Skeletelemente im Nasenschädel von *Phocoena phocoena* und die Entwicklung der Nasenregion bei den Zahnwalen. Morph. Jb. **131**, 131–178.

Kükenthal, W. (1893): Vergleichend-anatomische und entwicklungsgeschichtliche Untersuchungen an Waltieren. Denkschr. Med.-Naturw. Ges. Jena **3**, 1–448.

Kuzmin, A. A. (1976): Embryogenesis of the osseous skull of the sperm whale *(Physeter macrocephalus* L., 1758). Investig. Cetacea **7**, 187–202.

Matthews, L. H. (1938): The sperm whale, *Physeter catodon*. Discovery Reports **7**, 93–168.

Mead, J. G. (1975): Anatomy of the external nasal passages and facial complex in the Delphinidae (Mammalia: Cetacea). Shmitsonian Contrib. Zool. **207**, 1–72.

Norris, K. S.; Harvey, G. W. (1972): A theory for the function of the spermacetiorgan of the sperm whale. In: Animal orientation and navigation. Ed. bay S. R. Galler, K. Schmidt-König, G. J. Jacobs and R. E. Belleville, NASA Special Publication.

Pilleri, G.; Gihr, M.; Kraus, C. (1983): Near field, interference, far field and rostrum structure in the echolocation system of cetaceans. Investig. Cetacea **15**, 11–101.

Pouchet, G.; Beauregard, H. (1885): Note sur l'organe des spermaceti. C. r. Séanc. Soc. Biol. **2**, 342–344.

— (1889): Recherches sur le cachalot: anatomie I–V. Nouvelles archives du Mus. hist. nat. Paris **3**, 1–96.

Purves, P. E.; Pilleri, G. E. (1983): Echolocation in whales and dolphins. London: Academic Press.

Raven, H. C.; Gregory, W. K. (1933): The spermaceti organ and nasal passages of the sperm whale *(Physeter catodon)* and other Odontocetes. Amer. Mus. Nov. **677**, 1–18.

Schenkkan, E. J. (1973): On the comparative anatomy and functions of the nasal tract in Odontocetes (Mammalia, Cetacea). Bijdragen tot de Dierkunde **43**, 127–159.
Schenkkan, E. J.; Purves, P. E. (1973): The comparative anatomy of the nasal tract and the spermaceti organ in the Physeteridae (Mammalia, Odontoceti). Bijdragen tot de Dierkunde **43**, 93–112.
Schreiber, K. (1916): Zur Entwicklungsgeschichte des Walschädels. Das Primordialcranium eines Embryo von *Globicephala melas* (13,3 cm). Zool. Jb. Anat. **39**, 201–236.
Slijper, E. J. (1936): Die Cetaceen, vergleichend-anatomisch und systematisch. Capita Zoologica **7**, 1–590.
— (1962): Whales. London: Hutchinson and Co.
Walker, R. A. (1964): Mammals of the world. Baltimore: John Hopkins Press.
Watson, L. (1981): Whales of the world. London: Hutchinson.

Anschriften der Verfasser: Günther Behrmann, Institut für Meeresforschung, Abteilung Nordseemuseum, Am Handelshafen 12, D-2850 Bremerhaven 1, und Prof. Dr. Milan Klima, Zentrum der Morphologie der Johann-Wolfgang-Goethe-Universität, Theodor-Stern-Kai 7, D-6000 Frankfurt am Main

Zur Baubenutzung und ihrer Funktion beim Fuchs (*Vulpes vulpes* L.)

Von D. Weber

Aus dem Lehrstuhl für Biogeographie, Universität des Saarlandes, Saarbrücken

Eingang des Ms. 12. 4. 1985

Abstract

Den use by foxes (Vulpes vulpes L.) and its function

Studied den use by foxes in south-west Germany, in order to understand the function of this behaviour. In two different habitats near Saarbrücken, the use of 107 dens by foxes was checked regularly within a year. Further data were obtained by radio-tracking and other methods. Regular use of dens as resting sites occurred only in females during the breeding season and in cubs. During winter, specially under bad weather conditions, foxes ocasionally slept inside earths. In late autumn and winter, the foxes showed much interest in dens, sometimes leaving urine marks at the entrances, and often sleeping near them, but normally outside. Throughout the year, foxes seemed to avoid staying inside dens whenever possible.

A model is proposed, which explains the observed patterns of choosing dens as resting places and allows predictions about this behaviour under different conditions. According to this model, foxes optimize by their decision wether to sleep inside or outside dens 1. the benefits of shelter offered by dens, 2. the costs of travel between hunting and resting places and 3. the risk of beeing shot or gassed at dens.

Einleitung

„Bei Platzregen, Sturm, kalter Witterung und während der Paarungszeit, auch im Sommer während der größten Hitze, oder solange die Füchsin kleine Junge hat, findet man unseren Buschklepper regelmäßig in seinem Baue; bei günstiger Witterung aber durchwandert er sein Gebiet und ruht da aus, wo sich gerade ein passendes Plätzchen findet."

Seit Alfred Brehm diese Zeilen im Jahre 1879 in seinem „Tierleben" veröffentlichte, ist kaum Neues über die Baubenutzung von Füchsen bekannt geworden. Burrows (1968)

U.S. Copyright Clearance Center Code Statement: 0044-3468/85/5006-0356 $ 02.50/0
Z. Säugetierkunde 50 (1985) 356–368
© 1985 Verlag Paul Parey, Hamburg und Berlin
ISSN 0044-3468 / InterCode: ZSAEA 7